



Bandages adhésifs élastiques de couleur: description et application pratique

Rev Med Suisse 2009; 5: 1560-3

K. Kerkour
J.-L. Meier

Khelaf Kerkour
MCMP, physiothérapeute-chef
Dr Jean-Louis Meier
Service de rhumatologie,
médecine physique et rééducation
Hôpital du Jura, 2800 Delémont
khelaf.kerkour@h-ju.ch

Elastic adhesive colored bands: description of a new approach

The new approach of the taping, come from Japan, with coloured sticking adhesive bands, allows another approach in the control and the improvement of the pain and the function among sporting patients or not. The sticking bands have the properties of the skin (weight, thickness, elasticity) and will influence the articular, muscular but especially circulatory function (venous, lymphatic) and the nociceptors (neuroproprioceptive action). Various techniques (muscular, ligament, aponevrotic, lymphatic, neural of correction) are used. The choice of the colours, of the direction of the bands, their tension is a function of the therapeutic objectives. As for any technique, a formation is essential before any use.

L'utilisation de bandages adhésifs élastiques colorés permet une autre approche dans le contrôle et l'amélioration de la douleur et de la fonction chez les patients sportifs ou non. Les bandes collantes ont les propriétés de la peau (poids, épaisseur, élasticité) et vont influencer la fonction articulaire, musculaire mais surtout circulatoire (veineuse, lymphatique) et les nocicepteurs (action neuro-proprioceptive). Différentes techniques (musculaire, ligamentaire, aponévrotique, lymphatique, neurale, de correction...) sont utilisées. Le choix des couleurs, de la direction des bandes, de leur tension est fonction des objectifs thérapeutiques. Comme pour toute technique, une formation est indispensable avant toute utilisation.

INTRODUCTION

Depuis plus de vingt ans, nous utilisons couramment des bandages adhésifs élastiques ou non (tape), tant en rhumatologie qu'en médecine du sport.^{1,2} Mais ces dernières années, les sportifs arborent de bien curieux bandages de différentes couleurs et formes. On les voit partout: des Jeux olympiques de Pékin à l'Eurofoot, du Tour de France aux courts de tennis de

Roland Garros et de Wimbledon. Contrairement aux apparences, il ne s'agit pas d'un effet mode mais bien d'une méthode «révolutionnaire» mise au point au Japon dans les années 70 par le Dr Kenzo Kase.³ L'objectif principal n'est plus d'immobiliser une articulation ou restreindre un mouvement, comme nous le pratiquons classiquement, mais au contraire de favoriser et conserver le plus possible une mobilité indolore, d'améliorer la proprioception ainsi que la circulation sanguine et lymphatique. Cette nouvelle approche technique, appelée kinésiotaping, a fait l'objet de divers travaux dans divers domaines de la médecine du sport et de la rééducation orthopédique, neurologique et pédiatrique.⁴⁻¹⁶ Ces diverses études montrent une amélioration significative de la douleur, de la mobilité et de la fonction.

KINÉSIO TAPING

En 1973, le Dr Kenzo Kase (chiropracteur et kinésologue japonais) met au point une nouvelle approche de tape basée sur certains principes de la kinésiologie (équilibre du système énergétique du muscle et non de sa force). Il développe de nouveaux matériaux élastiques (Kinésiotex) dont les propriétés sont calquées sur celles de la peau (élasticité, poids, épaisseur...) et nomme sa technique Kinésiotaping ou encore tape K-Active. Bon nombre de fabricants ont également essayé de mettre au point des matériaux semblables (easy tape, Cure Tape, etc.). Actuellement venant d'Allemagne, sont apparus un nouveau matériel et une approche basés sur les mêmes principes: la technique Leukotape. L'idée principale de cette technique est que la peau (plus grand organe sensoriel du corps) est l'élément capital dans tous les processus: information, douleur, mobilité. Par le biais de la peau, on exerce notamment une influence sur la fonction articulaire et musculaire mais surtout circulatoire, lymphatique et les noci-

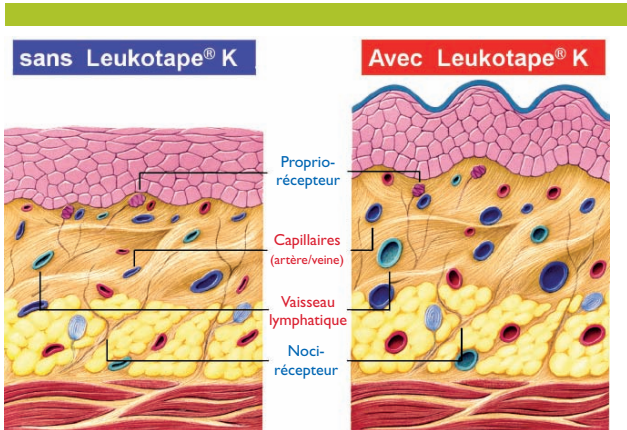


Figure 1. La bande élastique collante a un effet «d'ouverture» des différents composants de la peau

cepteurs (figure 1). En effet, un tape «classique» exerce plutôt une force compressive alors que ces tapes «actifs» ouvrent tous ces systèmes.

MATÉRIEL ET MÉTHODE

Le matériel se présente sous forme de rouleaux de 5 m de long, disponibles en trois couleurs : rouge, bleu et chair. Ces bandes sont déjà préétirées d'environ 10% sur leur support papier ce qui produit, après la pose, un effet ondulatoire (figure 2). L'amélioration de la microcirculation (sanguine et lymphatique dans le tissu concerné) permet de soulager les douleurs et d'obtenir ainsi une amélioration fonctionnelle.

Les bandes sont en coton (97%) et la colle est un acrylate dont les propriétés d'adhérence augmentent avec la chaleur du corps et autorisent la pratique du sport et la fréquentation des douches, saunas, hammams et piscines.

Utilisation des couleurs

Si les propriétés mécaniques des bandes sont identiques quelle que soit la couleur utilisée, le rouge est généralement ressenti comme ayant un effet plutôt stimulant (rouge = chaleur) et s'utilise en pathologie chronique, tandis que le bleu, ressenti comme ayant un effet plutôt cal-

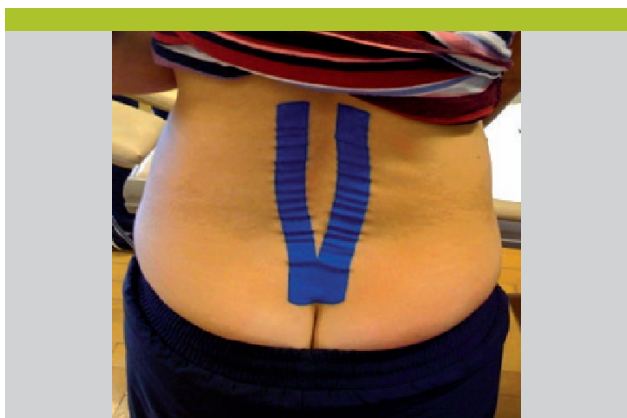

Figure 2. Pour obtenir ces ondulations les bandes doivent être posées sans tension sur un muscle étiré

mant, relaxant (bleu = froid), s'utilise en pathologie aiguë. La couleur chair est neutre.

Direction de pose des bandes

Si une bande est appliquée de l'origine du muscle vers sa terminaison (sens de la contraction musculaire), nous obtenons une augmentation du recrutement musculaire. Si, à l'inverse, la bande est posée de la terminaison du muscle vers son origine nous obtenons un effet relaxant avec une diminution significative du recrutement musculaire (figure 3).

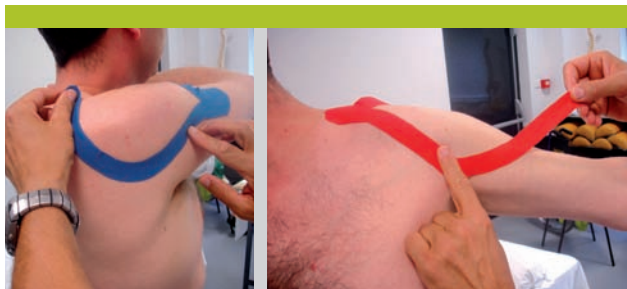

Figure 3. Direction de pose des bandes

En bleu, pose d'une bande «relaxante» de la terminaison vers l'origine du muscle. En rouge, pose d'une bande «stimulante» de l'origine vers la terminaison du muscle. Avec le doigt, on suit le contour du deltoïde, sans tirer sur la bande.

Techniques

Selon le diagnostic et les objectifs thérapeutiques, on peut utiliser une technique musculaire, ligamentaire, de correction, aponévrotique, lymphatique ou neurale, ou combiner certaines d'entre elles. Les bandes sont découpées et étirées en fonction des besoins et de la technique choisie. Il faut arrondir le bout des bandes et éviter de mettre les doigts sur la colle car elles perdent alors jusqu'à 30% de leur adhérence.

- *Technique musculaire*: la bande est posée sur un muscle en étirement maximal mais sans tension sur la bande. Le choix de la couleur et la direction de la pose des bandes sont fonction de l'objectif: recrutement (rouge: origine vers terminaison) ou relaxation (bleu: terminaison vers origine).
- *Technique articulaire*: les ligaments sont positionnés en position raccourcie et les bandes sont posées en tension maximale, sauf aux extrémités.
- *Technique aponévrotique*: les bandes sont placées en Y, perpendiculairement au plan des fascias.
- *Technique de correction*: comme pour la technique ligamentaire, les bandes sont posées en tension maximale.
- *Technique lymphatique*: les bandes sont posées en éventail depuis les ganglions lymphatiques vers l'extrémité distale du membre ou du segment de membre; sans aucune tension des bandes.
- *Technique neurale*: les bandes suivent le trajet des nerfs, du rachis vers l'extrémité distale du membre.
- *Technique combinée*: selon l'indication, il est possible de combiner différentes techniques (par exemple: technique ligamentaire + technique musculaire + technique lymphatique pour une entorse de la cheville) (figure 4). Une technique de pose correcte est primordiale.

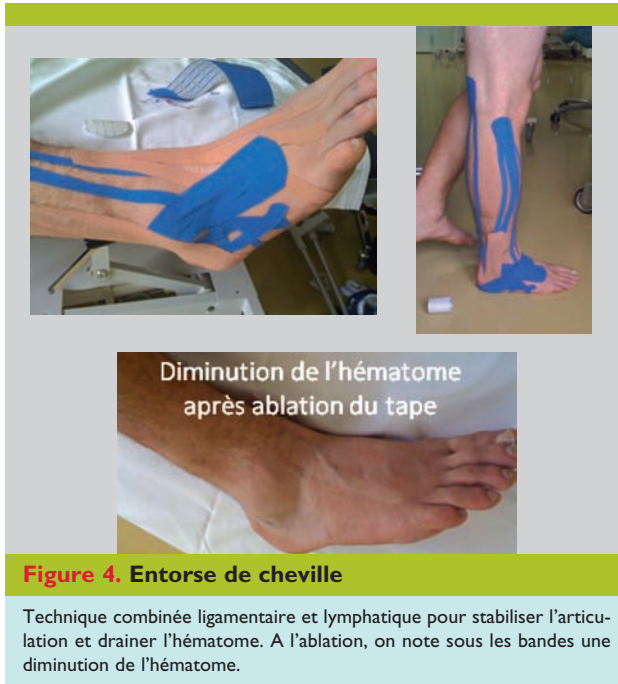

Figure 4. Entorse de cheville

Technique combinée ligamentaire et lymphatique pour stabiliser l'articulation et drainer l'hématome. A l'ablation, on note sous les bandes une diminution de l'hématome.

EXEMPLE PRATIQUE: SYNDROME DE LA COIFFE DES ROTATEURS AVEC SOUFFRANCE DU SUPRA-ÉPINEUX

Pour prendre en charge un tel syndrome, le raisonnement thérapeutique du physiothérapeute aura comme objectifs principaux.

- Sur le plan musculaire:
 - de diminuer l'activité du deltoïde dans sa composante ascensionnelle. Après avoir mesuré la longueur du muscle au repos, mise en place d'une bande (bleue) de la terminaison du muscle vers son origine (technique en Y dans l'exemple). La bande antérieure est posée en mettant le bras en abduction horizontale maximale de manière à mettre le faisceau antérieur en tension; inversement pour la bande postérieure (figure 5).
 - De diminuer la tension du supra-épineux: mise en place d'une bande bleue en forme de I du trochiter vers la fosse supra-épineuse, le bras étant en rotation interne maximale.

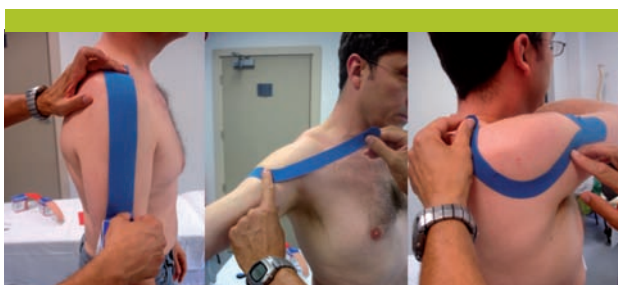

Figure 5. Après mesure de la longueur du deltoïde, on place une bande en Y bleu, de la terminaison du muscle vers son origine

Les faisceaux antérieurs et postérieurs du deltoïde sont mis en tension maximale.

- D'augmenter le recrutement de l'infra-épineux: mise en place d'une bande en Y rouge de la fosse infra-épineuse vers la partie postéro-supérieure du trochiter (figure 6).

En fonction de l'examen clinique, il est aussi possible de solliciter (relâcher ou activer) d'autres muscles tels que le grand pectoral, le grand dorsal, la longue portion du triceps et/ou du biceps, les fixateurs d'omoplates, le trapèze supérieur, etc. (liste non exhaustive).

- Sur le plan articulaire:
 - de caudaliser la tête humérale, par une bande de correction (couleur chair) mise sous tension, placée sur le trochiter (figure 7).

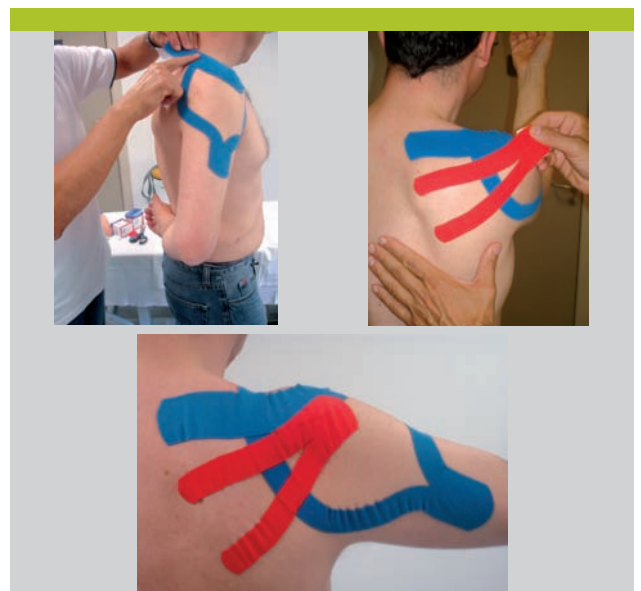


Figure 6. En bleu diminution du tonus du supra-épineux. En rouge augmentation du tonus de l'infra-épineux

Noter les plis lors du mouvement d'abduction et rotation externe.

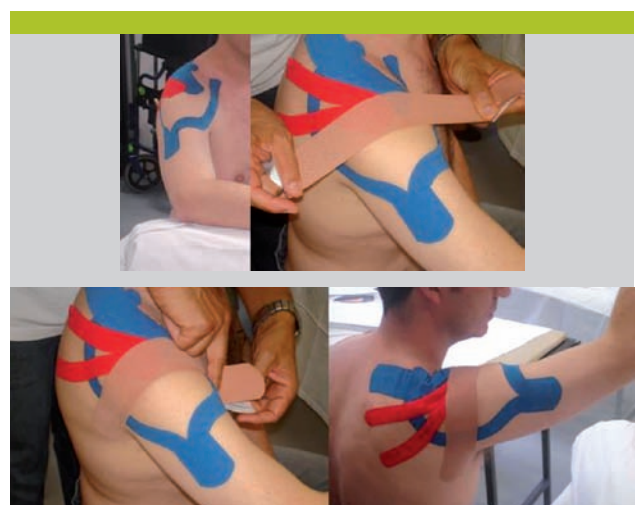

Figure 7. Mise en place d'une bande de correction (couleur chair) avec tension importante pour caudaliser la tête humérale

Lors de l'abduction active, la bande va abaisser la tête humérale. Le sujet est installé en position assise, bras en abduction dans le plan de l'omoplate. Les points d'ancrage sur le pectoral et dorsal sont posés sans tension.

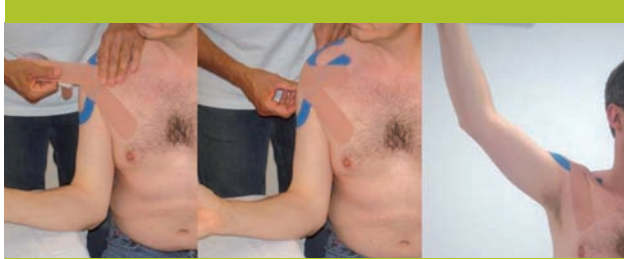

Figure 8. Postériorisation passive manuelle de la tête humérale, maintenue en place par une bande de correction

Le membre est placé en rotation externe maximale. La mobilité de l'épaule doit se faire dans l'amplitude maximale infradouloureuse.

– de postérioriser la tête humérale par une bande de correction mise sous tension (figure 8).

Ce type de montage permet une diminution de la symptomatologie douloureuse.¹⁷ Contrairement aux contentions adhésives élastiques que nous utilisons pour l'épaule dans ce type de pathologie,¹⁸ cette nouvelle technique et ces nouveaux matériaux permettent de mieux contrôler l'ensemble des mouvements et surtout d'obtenir à la fois des effets musculaire et articulaire, tout en conservant une mobilité fonctionnelle maximale. Les bandes peuvent être laissées en place pendant au moins une semaine, avec peu de problèmes de réactions cutanées contrairement à ce qui est régulièrement observé avec celles qui contiennent du latex.

Les avantages et inconvénients liés à l'application des bandes adhésives sont résumés dans le tableau 1.

CONCLUSION

Diminuer ou supprimer la douleur chez nos patients, sportifs ou non, est un souci constant pour tout thérapeute. L'utilisation de tapes «classiques» rigides ou souples a toujours été d'un grand intérêt. La nouvelle approche par kiné-

Tableau 1. Avantages et inconvénients des bandages adhésifs

	Tape «classique»	Kinésiotape
Avantages	<ul style="list-style-type: none"> • Stabilité articulaire +++++ • Efficacité prouvée • Technique facile à maîtriser 	<ul style="list-style-type: none"> • Confort • Liberté de mouvement • «Effet» de la couleur • Peu d'allergie cutanée • Coût moins élevé (utilisation d'une petite quantité) • Pas de compression des systèmes circulatoires • Douche, sauna, etc. possibles • Application possible sur les poils
Inconvénients	<ul style="list-style-type: none"> • Immobilisation trop stricte • Compression des systèmes circulatoires • Coût élevé d'un montage complet • Allergies fréquentes • Obligation de raser ou de mettre une mousse de protection 	<ul style="list-style-type: none"> • Stabilité articulaire +/- • La maîtrise de la technique doit être parfaite

siotaping,¹⁹ originaire du Japon, avec des bandes élastiques collantes colorées, autorise une autre approche dans le contrôle et l'amélioration de la douleur et de la fonction. Les bandes ont des propriétés proches de la peau (poids, épaisseur, élasticité) et vont influencer les fonctions articulaire, musculaire mais surtout circulatoire (veineuse, lymphatique) et les nocicepteurs (action neuro-proprioceptive). Différentes techniques (musculaire, ligamentaire, aponévrotique, lymphatique, neurale, de correction) peuvent être utilisées seules ou en association. Le choix des couleurs, de la direction des bandes, de leur tension est fonction des objectifs thérapeutiques. Comme pour toute technique, une formation est indispensable avant toute utilisation. ■

Bibliographie

- 1 Kerkour K, Meier JL, Mansuy J. Application pratique d'une contention adhésive mixte «tape lombaire» dans la lombalgie aiguë. Intérêts et limites. Journée de médecine orthopédique et de rééducation 2000. Expansion Scientifique Française, 27-30.
- 2 Kerkour K, Merz P. Notre pratique de l'utilisation du taping dans l'entorse latérale de la cheville. *Fisio Active* 2004;7:10-3.
- 3 Kase K, Wallis J, Kase T. Clinical therapeutic approach of the kinesiо taping method. Tokyo, Japan: Ken Iikai Co Ltd, 2003.
- 4 Mommsen H, Eder K, Brandenburg U. Leukotape K: Schmerztherapie und Lymphtherapie nach japanischer Tradition. Balingen: Spitta Verlag, 2008.
- 5 Gonzales-Iglesias J, et al. Short-term effects of cervical kinesiо taping on pain and cervical range of motion in patients with acute whiplash injury: A randomized clinical trial. *J Orthop Sports Phys Ther* 2009;39:515-21.
- 6 Słupik A, Dwornik M, Białoszewski D, Zych E. Effect of kinesiо taping on bioelectrical activity of vastus medialis muscle. Preliminary report. *Ortop Traumatol Rehabil* 2007;9:644-51.
- 7 Hsu YH, Chen WY, Lin HC, Wang WT, Shih YF. The effects of taping on scapular kinematics and muscle performance in baseball players with shoulder impingement syndrome. *J Electromyogr Kinesiol* 2009, epub ahead of print.
- 8 Fu TC, Wong AM, Pei YC, et al. Effect of kinesiо taping on muscle strength in athletes – a pilot study. *J Sci Med Sport* 2008;11:198-201.
- 9 Yoshida A, Kahanov L. The effect of kinesiо taping on lower trunk range of motions. *Res Sports Med* 2007; 5:103-12.
- 10 Jaraczewska E, Long C. Kinesiо taping in stroke: Improving functional use of the upper extremity in hemiplegia. *Top Stroke Rehabil* 2006;13:31-42. Review.
- 11 Yasukawa A, Patel P, Sisung C. Pilot study: Investigating the effects of kinesiо taping in an acute pediatric rehabilitation setting. *Am J Occup Ther* 2006;1:104-10.
- 12 Abián-Vicén J, Alegre LM, Fernández-Rodríguez JM, Aguado X. Prophylactic ankle taping: Elastic versus inelastic taping. *Foot Ankle Int* 2009;30:218-25.
- 13 Nosaka K. The effect of kinesiо taping on muscular micro-damage following eccentric exercises. 15th annual kinesiо taping international symposium review. Tokyo, Japan: Kinesiо Taping Association, 1999;70-3.
- 14 Murray H. Effects of kinesiо taping on muscle strength after ACL-repair. *J Orthop Sports Phys Ther* 2000;30:1.
- 15 Maruko K. Kinesiо taping with aqua therapy for pediatric disability involving neurological impairment. 15th annual kinesiо taping international symposium review. Tokyo, Japan: Kinesiо Taping Association, 1999; 70-3.
- 16 Yasukawa A. Pilot study: Investigating the effects of kinesiо taping in an acute pediatric rehabilitation setting. *Am J Occup Ther* 2006;60:104-10.
- 17 Thelen MD, Dauber J, Stoneman PD. The clinical efficacy of kinesiо tape for shoulder pain: A randomized, double-blinded, clinical trial. *J Orthop Sports and Physical Therapy* 2008;38:389-95.
- 18 Augros C, Kerkour K, Eisner H, Meier JL. Syndrome de la coiffe des rotateurs de l'épaule («Impingement syndrome»): de la physiopathologie à l'approche physiothérapeutique. *Le Physiothérapeute* 1987;12:2-9.
- 19 www.kinesiotaping.com

* à lire

** à lire absolument